Introducción a la Unidad 2

Vea este video en la versión online de la clase

Unidad 2 “Dolor Torácico”, elaborada por doctora Marcela Garrido, Urgencióloga Adultos Clínica Universidad de los Andes.

Temas a estudiar en esta unidad:

1.Introducción: Dolor torácico no traumático.
2.Diagnósticos diferenciales del paciente que consulta por dolor torácico no traumático.
3.Enfrentamiento inicial del paciente que consulta por dolor torácico no traumático.

Objetivos:

1.Guiar un enfrentamiento estandarizado al paciente que consulta por dolor torácico al servicio de urgencia.
2.Conocer los diagnósticos diferenciales importantes en el paciente que consulta por dolor torácico.
3.Conocer herramientas para la estratificación de riesgo de los pacientes que consultan por dolor torácico al servicio de urgencia.
4.Reconocer la importancia del ECG en la evaluación del paciente que consulta por dolor torácico al servicio de urgencia.

Dolor torácico no traumático

En este artículo haremos una introducción al dolor torácico no traumático que es todo dolor o molestia en el tórax anterior, desde las clavículas hasta el reborde costal y la línea axilar anterior, de origen no traumático, o al menos no evidentemente secundario a un trauma.

Caso clínico

Son las 9 de la mañana de un domingo y mientras usted recibe turno le avisan que están ingresando a una paciente de 26 años que consulta por dolor torácico, que tiene signos vitales normales y se ve bien, pero con bastante dolor y está llorando en la sala de espera así es que la ingresarán para tomarle un electrocardiograma.

A los 5 minutos vuelve el TENS para mostrarle el electrocardiograma que se muestra a continuación:

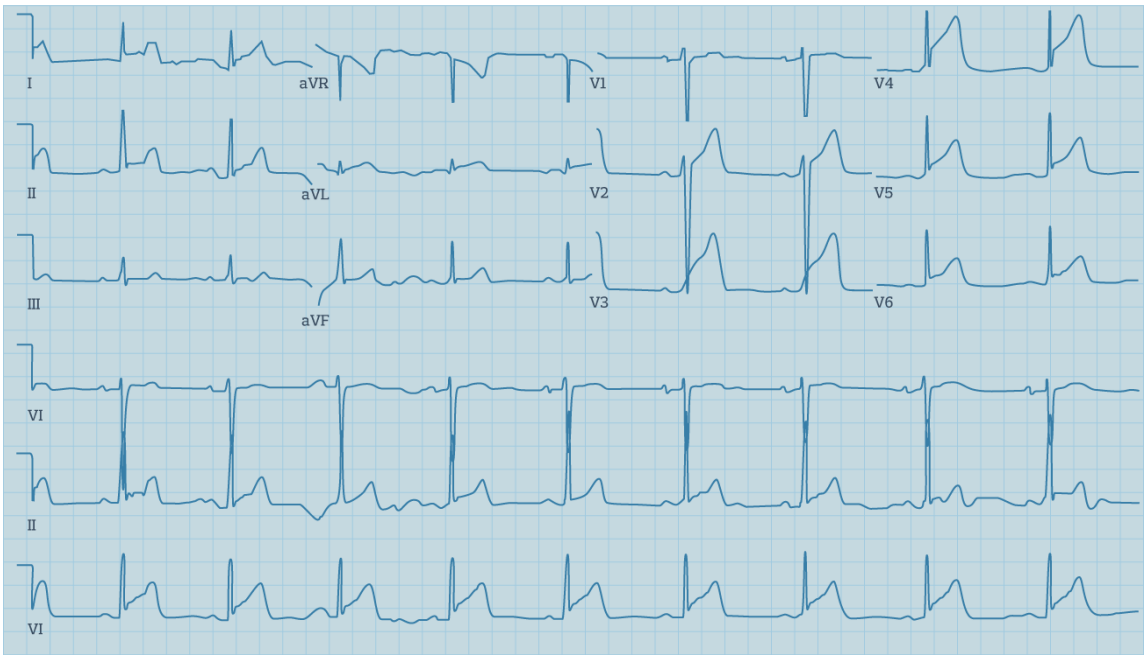

Y piensa, mujer de 26 años ¿Qué probabilidad tiene esta paciente de tener un infarto? ¿O será una crisis de pánico? ¿Qué serán estas alteraciones que veo en el electrocardiograma?

Les podría decir que le den aspirina ¿O será mejor un clonazepam sublingual? Luego de reflexionar un momento con el ECG en las manos se decide a ir a ver a la paciente para evaluarla mejor antes de dar indicaciones.

Casos como este, y otros mucho más complejos vemos a diario en los servicios de urgencia, en los que nos surgen preguntas como que diagnósticos diferenciales son razonables de evaluar en el servicio de urgencia, como descartamos un infarto u otra patología grave en estos pacientes, o cuáles son las intervenciones más importantes al momento de diagnosticar a un paciente con un infarto, entre muchas otras.

Estas son algunas de las preguntas que intentaremos contestar a lo largo de esta unidad.

Como pueden intuir el tema es extenso, por lo que no veremos cada enfermedad en particular, sino el enfoque que debemos tener ante un paciente que consulta por dolor torácico a la urgencia, enfocado sobretodo en el síndrome coronario agudo, quedando como material complementario o de profundización cada diagnóstico diferencial.

Introducción: Dolor torácico no traumático

Definiremos dolor torácico como todo dolor o molestia en el tórax anterior, desde las clavículas hasta el reborde costal y la línea axilar anterior, de origen no traumático, o al menos no evidentemente secundario a un trauma.

Entre un 5 y un 9 % de las consultas al servicio de urgencia en Estados Unidos son por dolor torácico no traumático.[1]

Por lo que en un servicio de urgencia en que se ven 100 pacientes diarios entre 5 y 9 de ellos consultará por dolor torácico. De éstos, si estuvieramos en Estados Unidos, aproximadamente la mitad se hospitalizarían, muchos de ellos, cerca de un 60%, sin un infarto ni una patología grave, aumentando los gastos asociados a salud en cerca de 3 billones de dólares, encareciendo el sistema.

Aún así, con esta sobrehospitalización, habrán entre 1 y 4 pacientes que se irán a su casa con un infarto agudo al miocardio (IAM) sin haber sido diagnosticados, teniendo cerca del doble de la mortalidad que aquellos que si se hospitalizaron.[2]

En Chile, dependiendo de la complejidad del centro asistencial, las consultas por dolor torácico bordean el 4,5% (datos preliminares no publicados), mientras que la hospitalización se acercan al 17% de estos (datos preliminares no publicados, 2015).

Esto es mucho menos que en Estados Unidos, por lo que podemos suponer que muchos de los pacientes que consultan por dolor torácico y que damos de alta actualmente, tienen un infarto agudo al miocardio no diagnosticado y tendrán una mayor mortalidad o peor calidad de vida solo por no haberlos diagnosticado en el momento adecuado.

De hecho, son las causas cardiovasculares y, dentro de ellas, el infarto agudo al miocardio, las principales causas de muerte en Chile, aunque en los últimos años la mortalidad por IAM ha disminuido pasando a ser la segunda causa de muerte en algunos subgrupos como en las mujeres en quienes es el accidente cerebrovascular la principal causa de muerte.

Desde la incorporación del Síndrome Coronario Agudo (SCA) en el programa GES (Garantías explícitas en Salud) el año 2005, podemos ver un cambio en la curva de mortalidad por IAM que cae de 50 por 100.000 habitantes (promedio durante los últimos 5 años previo al GES), a cerca de 42 por 100.000 habitantes durante el 2011, de acuerdo a datos extraídos del DEIS, MINSAL.

Caída significativa tanto para hombres como para mujeres, siendo de mayor magnitud en estas últimas y en los adultos mayores.

Esto sugiere que la garantía de oportunidad de diagnóstico y tratamiento incluida en el GES están dando frutos.[3]

Dentro de la implementación del GES de SCA cabe destacar la importancia que se le da a la toma precoz del Electrocardiograma (ECG), antes de 10 minutos (desde la inscripción del paciente hasta su realización), y al rápido inicio de la terapia de reperfusión (trombolisis o angioplastía), antes de 90 minutos, permitiendo una apertura de la arteria afectada muy precoz y mejorando con esto la morbimortalidad asociada.

Como dice en la Guía GES Tiempo es corazón:

> En todo paciente en quien se sospeche un IAM, es fundamental realizar la confirmación diagnóstica precoz, ya que la evolución del daño es rápidamente progresiva. La necrosis miocárdica se inicia a los 20 a 30 minutos de la oclusión de la arteria coronaria, desde la región subendocárdica y se extiende en forma progresiva, en sentido externo, hacia la zona subepicárdica. Así, en un período de 3 horas, la necrosis compromete al 75% de la pared del miocardio y se completa después de las primeras 6 horas de evolución. En este contexto, el factor TIEMPO es determinante para el pronóstico del paciente, de manera que mientras más precoz se realice el diagnóstico y se inicie el tratamiento, permitirá salvar mayor cantidad de miocardio viable."
>
> *Guía GES - IAM con SDST.*

Puedes revisar más información en los siguientes links.

Documento descargable: *Estudio Grupo GEMI impacto del GES 2005* DESCARGAR

Documento descargable: *Guía clínica GES 2010 MINSAL* DESCARGAR

Somos nosotros los responsables de hacer este diagnóstico precoz e iniciar rápidamente la terapia de reperfusión correspondiente, activando hemodinamia si es necesario, sin dejar de considerar diagnósticos diferenciales razonables para cada paciente y así no poner en riesgo al paciente ante una terapia que tiene riesgos o una ospitalización innecesaria. Esto es de especial importancia cuando el diagnóstico es otro porque además pierde la oportunidad de un tratamiento oportuno para su enfermedad, como en el caso de la disección aórtica o el tromboembolismo pulmonar.

Utilidad del ECG indicado desde el triage para el paciente que consulta con dolor torácico no traumático:

Dada la importancia de la precocidad del diagnóstico, algunos estudios han evaluado la toma del ECG desde el triage, ya que el triage tradicional por personal de enfermería entrenado deja hasta un 40% de los pacientes con IAM con una categorización de triage inadecuada, retrasando el diagnóstico y tratamiento de estos pacientes.

La implementación del ECG precoz indicado desde el triage o tomado ahí mismo, disminuye el tiempo de inicio del tratamiento de forma significativa, mejorando la sensibilidad del triage de 67% a 93% para IAM.[45]

Por lo que la indicación de la toma del ECG a los pacientes que consultan por dolor torácico no traumático puede ser indicada por el personal de triage, sobre todo en aquellos servicios de urgencia en que demorarán más de 10 minutos en ingresar a box a este paciente.

En el siguiente vínculo podrán conocer una revisión sistemática en la que se estudia la categorización de triage de Manchester para estos pacientes.

Hipervínculo *Evaluación de la categorización de Triage Manchester para el dolor torácico no traumático,*

estudio en curso. Revisión sistemática. VER

Diagnósticos diferenciales del paciente que consulta por dolor torácico no traumático

Uno de los principales problemas con respecto al paciente que consulta por dolor torácico no traumático es evaluar los diagnósticos diferenciales en ese paciente en particular.

Las opciones diagnósticas en teoría son muchas, incluso las hay aquellas que no están ubicadas en el lugar del dolor, y son extratorácicas, lo que dificulta el diagnóstico adecuado y el tratamiento oportuno.

Hay muchos diagnósticos diferenciales ante un paciente que consulta por dolor torácico, esto porque el síntoma comparte aferencias viscerales comunes entre el corazón, los pulmones, los grandes vasos y el esófago, llegando a los ganglios dorsales torácicos, lo que resulta en el mismo síntoma en cuanto a características y ubicación.

Este dolor es comunmente descrito como:

- Quemante
- Presionante
- Punzante
- Transfixiante
- O solo dolor.

Además, estos segmentos nerviosos se sobreponen con los tres segmentos que están por sobre y por debajo de los torácicos, por lo que el dolor se puede manifestar como proveniente o, más frecuentemente, irradiado a la mandíbula o el epigastrio.

Esto explica por qué el listado de diagnósticos diferenciales es tan largo, aunque por frecuencia finalmente la mayoría de los pacientes tendrán un diagnóstico de una enfermedad leve o no se llegará a identificar la causa del dolor:

Diagnósticos Diferenciales de Dolor Torácico			
Sistema	Diagnósticos Críticos	Diagnósticos Emergentes	Diagnósticos No Emergentes
Cardiovascular	Infarto Agudo al Miocardio	Angina inestable	Enfermedad Valvular aguda
	Disección Aórtica	Espasmo coronario	Estenosis Aórtica
	Taponamiento cardíaco	Angina de Prinzmetal	Prolapso de la válvula mitral
		Pericarditis o Miocarditis inducida por cocaína	Miocardiopatía hipertrófica
Pulmonar	Embolía pulmonar masiva	Tromboembolismo pulmonar	Neumonía
	Neumotórax a tensión	Neumotórax	Pleuritis
		Mediastinitis	Tumor
			Neumomediastino
Gastrointestinal	Síndrome de Boerhaave	Mallory Weiss	Espasmo esofágico
		Colecistitis	Reflujo gastroesofágico
		Pancreatitis	Úlcera péptica
			Cólico biliar
Musculoesquelético	-	-	Contractura muscular
			Fractura costal
			Artritis
			Tumor
			Costocondritis
			Dolor inespecífico de la pared torácica

Neurológico	-	-	Compresión de raíz espinal
			Síndrome de la salida torácica
			Herpes zoster
			Neuralgia post herpética
Otros	-	-	Psicológico
			Hiperventilación
Fuente: *Modificado de Rosen's Emergency Medicine Chapter 26.*			

También podemos ordenarlos de forma anatómica, de adentro hacia afuera:

O considerar solo los más graves:

1. Infarto Agudo al Miocardio (IAM)
2. Taponamiento cardíaco
3. Disección Aórtica
4. Tromboembolismo pulmonar masivo (TEP)
5. Neumotórax a tensión
6. Síndrome de Boerhaave/Mediastinitis

¿Cómo diferenciamos entonces entre un diagnóstico y otro?

Con una buena evaluación primaria, historia y examen físico, ayudados del ECG y otros exámenes complementarios.

Por ahora nos enfocaremos solo en los diagnósticos de mayor gravedad, profundizando en el siguiente artículo en los que se presentan en un paciente sin alteración hemodinámica.

En un paciente grave, en shock, llegaremos al diagnóstico operativo, o a la causa del shock a través de la evaluación primaria, historia y examen físico. Y manejaremos al paciente dependiendo del tipo de shock que diagnostiquemos (ver imagen a continuación).

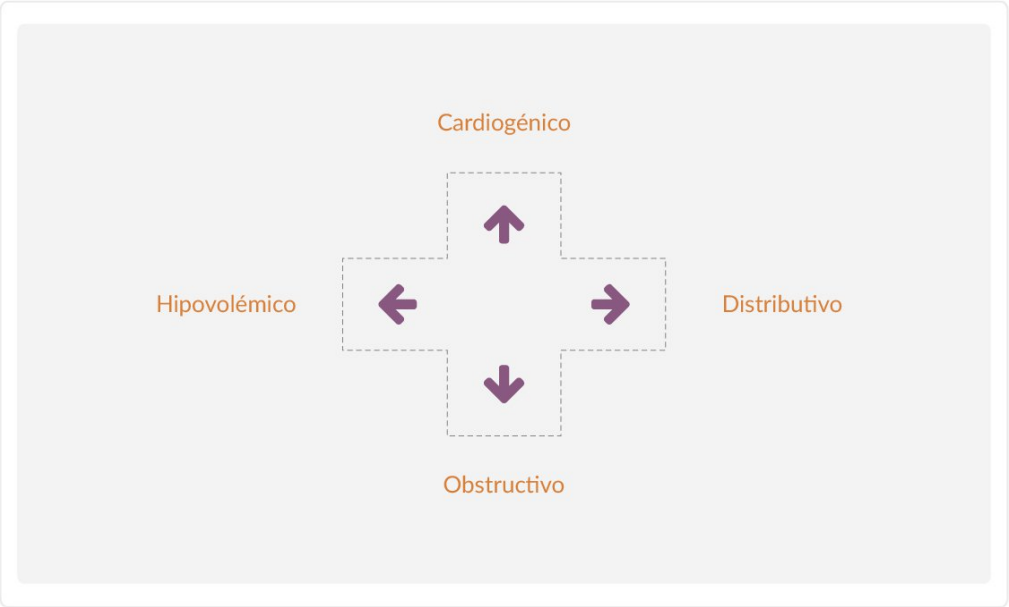

Para llegar al tipo de shock en el paciente con dolor torácico nos podemos ayudar con el ECG y la ecoscopía al lado de la cama del paciente, la que aportará más información que un radiografía de tórax portátil, aunque esta última puede ser útil sobretodo si está normal.

Un IAM producirá un shock cardiogénico, mientras que un TEP, un neumotórax a tensión o un taponamiento

cardíaco producirán un shock obstructivo y la disección aórtica puede ser la causa de un shock hipovolémico. Así, debemos buscar indicios de insuficiencia cardíaca aguda que nos orienten a un IAM como causa de un shock cardiogénico, como congestión pulmonar o un soplo cardíaco. En este caso el ECG puede mostrarnos un IAM con SDST o un equivalente a este como un síndrome de Wellens, o una arritmia. La ecoscopía nos mostrará congestión pulmonar, disminución de la motilidad ventricular segmentaria o insuficiencia valvular, y una vena cava mayor a 2 cm que no varia en más del 50% con la ventilación.

En el caso de un shock obstructivo por un neumotorax a tensión podemos encontrar disminución del murmullo pulmonar e hipersonoridad en uno de los campos pulmonares, ingurgitación yugular unilateral o asimetría del hueco clavicular o de la ventilación al mirar el tórax. La radiografía de tórax en este caso puede ser de gran utilidad, aunque para el diagnóstico debería ser suficiente con el examen físico.
Estas alteraciones pueden ser a ambos lados cuando el neumotórax es bilateral como en el siguiente caso clínico link: https://www.ncbi.nlm.nih.gov/pmc/articles/PMC3415813/pdf/i1936-900X-13-2-213.pdf.

En el caso del TEP masivo también puede haber disminución del murmullo pulmonar, aquí la ecoscopía nos puede ayudar mostrando signos de aumento de la post carga del ventrículo derecho como aumento de tamaño ventricular derecho llegando a ser icluso más grande que el ventrículo izquierdo, o la desviación del septum interventricular hacia la izquierda durante la sístole. Otro signos que podemos buscar son los deTrombosis venosa profunda de extremidades inferiores que apoyarán el diagnóstico de TEP.

El Taponamiento cardíaco lo sospecharemos por una disminución de los ruidos cardíacos a la auscultación, a veces frémitos paraesternales y un ECG que muestre bajo voltajegeneralizado con alternancia eléctrica dado que el corazón cambia su eje eléctrico al flotar en un pericardio lleno de líquido. La ecoscopía nos mostrará el derrame y el colapso del ventriculo derecho por la presión externa.

En el shock hipovolémico secundario a una disección aórtica tendremos pocos minutos para actuar y activar al equipo quirúrgico que esté disponible. Acá la sospecha por la historia del paciente será crucial al igual que la ecoscopía que a pesar de su baka sensibilidad (cercana al 70% en un urgenciólogo entrenado), nos puede ayudar mostrándonos el flap de disección o la Aorta ensanchada (mayor a 3.8 cm en su porción descendente o de 5 cm en la raíz), o una vena cava depletada de volumen, o la ausencia de otros hallazgos como los descritos previamente en los diagnósticos diferenciales del shock lo que es de gran utilidad en la práctico clínica.

Así, ya en la evaluación primaria podremos saber la causa del shock e inciar el manejo correspondiente según el diagnóstico más probable, además de las medidas generales para el manejo del shock:

- IAM: Hemodinamia de urgencia
- TEP masivo: Trombolisis o trombectomia
- Neumotórax a tensión: descompresión con aguja y pleurostomía
- Taponamiento cardíaco: Pericardiocentesis
- Disección Aórtica: Pabellón.

Para mayor información sobre el protocolo de ecoscopía en el paciente en shock, ver link de protocolo RUSH.

Enfrentamiento inicial del paciente que consulta por dolor torácico no traumático

A continuación presentaremos una propuesta estructurada para poder evaluar a los pacientes que consultan por dolor torácico en el servicio de urgencia de forma más eficiente.

Los temas que revisaremos en este artículo son:

1 | Evaluación Primaria
2 | Historia
3 | Evaluación Secundaria
4 | Valoración de diagnósticos diferenciales

Evaluación Primaria

Primero realizaremos la Evaluación Primaria, y así IDENTIFICAREMOS problemas críticos y sabremos si debemos INTERVENIR de forma inmediata para mejorar alguna función particular.

Todo esto de **forma simultánea**, antes de profundizar en la historia y el examen físico del paciente.

A: Vía aérea

Si el paciente está hablando, como la mayoría de aquellos que consultan por dolor torácico, podemos presumir que su vía aérea está permeable.

En aquellos en que nos queda la duda podemos verificar si tienen reflejo faríngeo o nauseoso conservado.

De todas maneras, si el paciente está grave debemos retirar objetos que pudiesen obstruir su vía aérea ante un eventual deterioro de conciencia. Si ésta no está permeable, se debe permeabilizar o proteger si es necesario.

B: Respiración

Evaluar la Frecuencia respiratoria, la saturometría de pulso, la mecánica ventilatoria y la auscultación pulmonar nos permitirá encontrar fallas ventilatorias graves y nos ayudará en establecer diagnósticos diferenciales acordes al paciente.

Debemos buscar signos de neumotórax, neumonía o congestión pulmonar, pero también la necesidad de intubación del paciente y de oxígeno suplementario para Sat >= 90%.

Podemos, como evaluación complementaria, solicitar en este momento una radiografía de tórax PORTÁTIL, la que nos ayudará en la búsqueda de los diagnósticos diferenciales.

Aproximadamente un 20% de las radiografías de tórax de los pacientes que consultan por dolor torácico no traumático aportan información clínicamente relevante[1], aunque este porcentaje parezca poco nos servirá también en caso de estar normal descartando algunos diagnósticos diferenciales como neumotórax, insuficiencia cardíaca congestiva, neumonía, etc.

C: Circulación

A través de la evaluación de la perfusión periférica, asociado a la frecuencia cardíaca y la presión arterial podemos darnos cuenta si el paciente está en shock, lo que añade gravedad al cuadro.

Un paciente en shock nos hará pensar en diagnósticos graves como disección aórtica, IAM con falla cardíaca asociada, bradi o taquiarritmias, neumotórax a tensión, TEP masivo o Taponamiento cardíaco.

Se instalará monitorización cardíaca continua y medición de presión arterial no invasiva automatizada o frecuente para tener parámetros comparables durante la evaluación de riesgo del paciente.

De igual forma, si se detecta una bradi o taquiarrtimia se debe valorar si esta puede ser la causa del dolor torácico, síntoma frecuente el pacientes con Fibrilación auricular con respuesta ventricular rápida que consultan al servicio de urgencia, en que la mayoría de las veces la isquemia cardíaca es secundaria a la frecuencia cardíaca que aumenta el consumo de oxígeno a nivel miocárdico y también disminuye el tiempo de llenado cardíaco por lo que baja el gasto cardíaco, produciendo una isquemia secundaria que la mayoría de las veces revierte al manejar la frecuencia cardíaca y no requiere de reperfusión de urgencia.

Por otro lado, la bradi o taquiarritmia puede ser secundaria a un IAM, como en el caso de IAM de ventrículo derecho que comprometen el nodo AV (aurículo ventricular) y producen bloqueos aurículo-ventriculares, o que por estimulación vagal disminuyen la frecuencia a nivel del nodo sinusal, o incluso se puede pesquizar una taquicardia ventricular con pulso secundaria al mismo IAM.

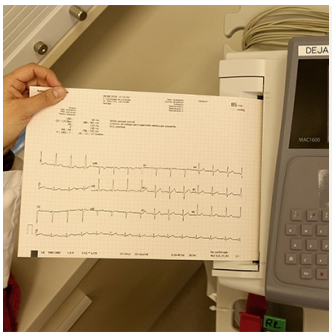

Se solicitará un electrocardiograma (ECG) de 12 derivaciones en caso que este aún no se haya tomado. Hay que recordar que el tiempo en la evaluación de estos pacientes es vital por lo que la meta es tener un ECG y evaluarlo dentro de los 10 minutos desde que el paciente entra a la urgencia. El ECG nos ayudará a establecer diagnósticos diferenciales y factores pronósticos en el paciente, siendo de gran ayuda en la evaluación de urgencia.

Sobre los detalles de las alteraciones del ECG profundizaremos en la clase final de este curso, donde podrán exponer sus preguntas y dudas sobre el tema.

También, es en este momento en que se solicitarán exámenes de sangre complementarios que nos ayudarán a evaluar la gravedad del paciente, su diagnóstico y pronóstico y las contraindicaciones para terapias determinadas. Algunos de los más útiles son los marcadores cardíacos (troponinas, CK total y mb), dímero D , pruebas de coagulación, hemograma, creatinina, entre otros.

La indicación de volemización del paciente dependerá del estado hemodinámico, del diagnóstico sospechado y de las comorbilidades que presente el paciente.

Recordar preguntar por uso de Aspirina y Terapia anticoagulante.

Un detalle importante es que al momento de poner la vía venosa del paciente se debe utilizar de preferencia el antebrazo izquierdo, ya que el derecho podría ser usado para realizar una coronariografía.

U: Ultrasonido

En caso de estar disponible, es de utilidad el buscar diagnósticos diferenciales con la ayuda de la ecocospía al lado de la cama del paciente (bedside ultrasound). Inicialmente queremos distinguir una Disección Aórtica que es un diagnóstico que contraindica el uso de aspirina y anticoagulación, que son las principales intervenciones que realizaremos en un paciente en que sospechamos un SCA y aunque la sensibilidad de la ecoscopía es baja para disección tiene un alto valor predictivo positivo y nos ayuda en la búsqueda de otros diagnósticos a la vez.

Para evaluar a estos pacientes podemos usar el protocolo RUSH aun cuando el paciente no esté en shock, ya que podemos encontrar algunas de las causas del dolor torácico.

Para mayor información sobre el protocolo de ecoscopía en el paciente en shock, ver link de protocolo RUSH.

Hipervínculo: *The RUSH Exam* VER

Existen otros protocolos que nos pueden ayudar como el “SEARCH 8Es” que se diseñó para evaluar a pacientes con dolor torácico, disnea o hipotensión sintomática, el que pueden ver en el siguiente link:

Hipervínculo: *SEARCH 8Es* VER

Con la ecografía podemos buscar signos de disección aórtica al mirar la raíz de la aorta en la ventana del eje paraesternal largo del corazón y encontrar flaps de disección o al ver los flujos dentro de la pared de la aorta. Esto también se puede buscar en la ventana de las cuatro cámaras cardíacas donde se observa parte de la aorta descendente.

Continuando con la evaluación ecográfica del corazón podemos mirar el pericardio determinando si existe derrame pericárdico o no y si este tiene repercusión en la mecánica del corazón restringiendo su llenado y, por lo tanto, el Gasto cardíaco como en el taponamiento cardíaco.

También podemos mirar la contractilidad miocárdica, la motilidad segmentaria y estimar la fracción de eyección, pudiendo apoyar el diagnóstico de IAM o insuficiencia cardíaca, o ver signos de hipertensión pulmonar aguda como el aumento de la relación entre el ventrículo derecho y el ventrículo izquierdo, que apoyarían el diagnóstico de tromboembolismo pulmonar.

A su vez podemos mirar el pulmón e identificar neumotórax o signos de neumotórax a tensión, o derrame pelural.

Incluso podríamos ver fracturas costales de forma mucho más definida, rápida y confiable que con una radiografiá de tórax.

El 2010, la Sociedad Americana de Ecocardiografía publicó una declaración sobre la ecocardiografía focalizada en la urgencia, reconociendo su utilidad como herramienta indispensable en la evaluación de primera línea de pacientes sintomáticos[2].

> Focused cardiac ultrasound in the emergent setting: a consensus statement of the "The use of ultrasound has developed over the last 50 years into an indispensable first-line test for the cardiac evaluation of symptomatic patients. The technologic miniaturization and improvement in transducer technology, as well as the implementation of educational curriculum changes in residency training programs and specialty practice, have facilitated the integration of focused cardiac ultrasound into practice by specialties such as emergency medicine. In the emergency department, focused cardiac ultrasound has become a fundamental tool to expedite the diagnostic evaluation of the patient at the bedside and to initiate emergent treatment and triage decisions by the emergency physician."
>
> *Sociedad Americana de Ecocardiografía.*

Otro protocolo en actual proceso de validación es el CHEST CASE[3] en que se evalúan tres ventanas cardíacas: eje parasternal corta, eje parasternal largo y apical cuatro cámaras, acortando el tiempo de evaluación en relación con los protocolos previamente mencionados (ver figura).

Chest and Cardiac Assessment with Sonographic Exam (Chest CASE)

CHEST CASE

	A	B	C
1	VIEW	PARAMETER	VALUE
2	VIEW	PARAMETER	+/-/#/NT
3	PLAX	PC EFFUSION	
4		DISS FLAP	
5		PERICARD THICK	
6		VALVE VEGETATION	
7		AORTIC ROOT DIAM	
8		RV THICKENING?	
9	M MODE	aortic root excursion	
10		EF = 75.7-(2.5) x epss	
11		FS. (EF = 2X FS)	
12	PSAX	WALL MOT ABNORMAL	
13	AP4C OR SX	MCCONNEL'S SIGN	
14		WALL MOT AB	
15		COLLAPSE RA SYSTO	
16		COLLAPSE RV DIASTO	
17	aorta ss	TRANS DIAMETER	
18		LONG DISS FLAP	
19		SS VIEW DISSECT	
20	LUNG	A LINE	
21		B LINE	
22		PLEURAL EFFUSION	
23		PNEUMOTHORAX	
24	CHEST WALL		
25	ESOPHAGEAL		
26	EMOTIONAL		
27	IVC COLLAPS	TO ESTIMATE CVP	
28	Unequal Pulses		

D: Déficit Neurológico

No debiese estar afectado, si lo está debe ser registrado adecuadamente dado que hay terapias como la

trombolisis que pueden tener como complicación un accidente vascular hemorrágico. Recordar tomar Hemoglucotest para evaluar a pacientes diabéticos.

E: Exposición

Recordar buscar lesiones en la piel que pudiesen explicar el dolor torácico como en el caso del herpes zoster, o enfisema subcutáneo que nos hable de neumotórax por fractura costal, sobre todo en adultos mayores en que la historia muchas veces no es clara. El dolor reproducible a la palpación en zonas de unión costocondral como ocurre en las costocondritis no descarta la existencia de otro diagnóstico como causa del dolor torácico, pero una vez descartados estos otros diagnósticos puede ser la clave para darle tratamiento sintomático al paciente.

La medición de la temperatura es importante para interpretar el resto de los signos vitales como la taquicardia o el aumento de la frecuencia respiratoria, y también puede darnos indicios de diagnósticos diferenciales como en el caso de la neumonía y el tromboembolismo pulmonar.

No debemos olvidar indicar medicamentos para controlar el dolor y las náuseas y vómitos si estos están presentes, además de usar antipiréticos si la temperatura está elevada.

Historia

La HISTORIA en el paciente que consulta por dolor torácico es el elemento MÁS IMPORTANTE para diferenciar entre los diagnósticos diferenciales y sobre todo para categorizar el riesgo de un paciente de tener un SCA cuando el ECG y los marcadores cardíacos están normales. Esto es especialmente cierto en aquel paciente que no está en shock, que son la mayoría de los pacientes que vemos en la urgencia consultando por dolor torácico no traumático.

Debemos realizar una historia o anamnesis próxima detallada para tener los antecedentes suficientes para valorar los diagnósticos diferenciales adecuados a cada paciente. Aquí, debemos enfocarnos en caracterizar el dolor y los síntomas asociados, y luego en buscar antecedentes que nos hagan inclinarnos por algún diagnóstico en particular.

Caracterización del dolor

1 | Ubicación del dolor

2 | Tipo de dolor

3 | Con o sin irradiación y lugar de irradiación
4 | Migración del dolor o no
5 | Intensidad (escala de EVA 0 al 10)
6 | Inicio súbito (ictal) o no
7 | Inicio asociado a algún evento particular (valsalva, stress) o ejercicio
8 | Intermitente o continuo
9 | Duración del dolor
10 | Agravantes y atenuantes
11 | Hora de inicio

Síntomas asociados:

1 | Náuseas
2 | Vómitos
3 | Palidez
4 | Sudoración
5 | Desmayo o síncope
6 | Palpitaciones (regulares o irregulares, rápidas o lentas)
7 | Disnea
8 | Tope inspiratorio
9 | Dolor o aumento de volumen de alguna o ambas extremidades inferiores
10 | Diarrea
11 | Hemorragia digestiva
12 | Tos
13 | Fiebre

Antecedentes:

1 | **Médicos:** buscando factores de riesgo cardiovascular como hipertensión, diabetes, dislipidemia, insuficiencia renal, SCA previo, Accidente cerebrovascular previo, trombofilia, disección aórtica, tabaquismo, depresión, cáncer, trombosis venosa previa, cuadros virales durante las semanas previas, especialmente respiratorios o digestivos, etc
2 | **Quirúrgicos:** Cirugías mayores, en especial traumatológicas recientes.
3 | Hospitalización reciente, postración reciente o institucionalización reciente.
4 | **Medicamentos:** Uso de Aspirina, clopidogrel, anticoagulantes, anticonceptivos orales, sildenafil, betabloqueadores, entre otros.
5 | **Drogas:** uso de drogas de abuso, en particular cocaína y sus derivados.

6 | Viajes prolongados.

Es así como un dolor retroesternal opresivo con irradiación a la mandíbula y a ambos hombros, que no migra, de intensidad considerable (general 5/10 o más), no ictal, progresivo, que se inicia en ejercicio, cede o disminuye con el reposo, aumenta con actividad física y dura 20 minutos o más, se asocia a sudoración, palidez y náuseas, en un hombre de 50 años fumador, hipertenso y dislipidémico, es un dolor típico de IAM.

Aunque el dolor de un IAM también puede ser punzante o urente; precordial, epigástrico, en ambos hombros o madibular de forma aislada; de poca intensidad (2/10); el paciente puede llegar a relatarlo como ictal o súbito sobre todo cuando está con un dolor intenso al momento de la entrevista y se le pregunta dirigidamente si se inició de forma brusca, pero en general no es ictal sino progresivo; se puede iniciar en reposo o despertarlo durante la noche; y puede ceder con AINEs, lo que no significa que el dolor sea inflamatorio (costocondritis, pericarditis); puede no tener síntomas asociados, o asociarse a angustia y llanto.

También puede presentarse en una mujer de 30 años sin ningún factor de riesgo cardiovascular, por lo que la ausencia de factores de riesgo o el antecedente de una coronariografía o test de esfuerzo normal previos, no descartan ni disminuyen la probabilidad de que el cuadro actual sea un SCA.

Es importante recordar esto al momento de evaluar al paciente, ya que cada evento es independiente y lo más importante al momento de evaluar al paciente cuya evaluación primaria está controlada es la **Anamnesis**.

Mientras que, un dolor transfixiante, retroesternal, irradiado a la zona interescapular, que posteriormente migra hacia la zona precordial, de inicio súbito o ictal llegando a su máxima intesidad (9-10/10) a los pocos segundos, es mucho más sugerente de una disección aórtica.

También, un dolor retroesternal opresivo, progresivo, de larga duración, que disminuye al inclinarse hacia adelante o con AINEs y aumenta al estar acostado de espalda, nos hace pensar más en una pericarditis, aunque siempre el primer diagnóstico a descartar es un SCA y no la pericarditis, a pesar de que el cuadro se presente en una persona joven sin factores de riesgo cardiovascular aparentes.

Por otro lado, un dolor de costado tipo puntada, con tope inspiratorio, de inicio súbito, que no se relaciona con el ejercicio, asociado a disnea nos hace pensar en causar pulmonares de dolor torácico como neumonía con derrame pleural, tromboembolismo pulmonar o neumotórax.

En cuanto al uso de cocaína debemos tomar en cuenta que aumenta el riesgo de IAM 24 veces durante la primera hora después de su uso (ver tabla adjunta sobre farmacocinética de la cocaína), mientras que la prevalencia de IAM en los pacientes que consultan por dolor torácico y han consumido cocaína dentro de la semana previa es de un 6%. Por lo que el antecedente de consumo de cocaína debe ser buscado activamente[4].

Farmacocinética de la Cocaína		
Vía de administración	Peak	Duración
Intravenosa o inhalada	30 segundos a 2 minutos	15 a 30 minutos
Nasal	30 minutos	1 a 2 horas.
Gastrointestinal	60 a 90 minutos	Más de 3 horas

Evaluación Secundaria

La evaluación secundaria contempla el examen físico completo de pies a cabeza, pero centrado en la búsqueda del diagnóstico principal del paciente en particular y sus posibles complicaciones.

Es así como el examen cardíaco y pulmonar son de extrema importancia en esta evaluación.

Cabeza y cuello: evaluación de yugulares.

Corazón: Ritmo, frecuencia, soplos, frémitos, desplazamiento del choque de la punta.

Pulmón: Crépitos, ruidos húmedos, abolición del murmullo pulmonar, sibilancias o roncus. Matidez o timpanismo a la percusión, evaluación de la transmisión de las vibraciones pulmonares.

Abdomen: aunque podríamos considerar que el examen físico abdominal en un paciente que consulta por dolor torácico debería estar normal, tenemos que tomar en cuenta que el dolor es visceral y por lo tanto puede provenir de la zona alta del abdomen. Dolor hepatico, vesicular, o gástrico también son parte de los diagnósticos diferenciales de estos pacientes, sobre todo cuando el dolor el epigástrico además de torácico.

Extremidades inferiores: evaluar en busca de aumento de volumen o empastamiento y edema de extremidades inferiores principalmente.

Piel: pálido, sudoroso, ictérico, etc. Examen neurológico: no debiese estar afectado.

Examen neurológico: no debiese estar afectado.

Valoración de Diagnósticos diferenciales

¿Cuál es el principal diagnóstico a considerar en un paciente que consulta por un dolor torácico no traumático?

El IAM.

¿Por qué?

Porque es una enfermedad TIEMPO dependiente y requiere de nuestra sospecha para hacer el diagnóstico e iniciar el tratamiento y así poder cambiar el pronóstico del paciente, que en otro caso podría llegar a morir.

Nuestro principal diagnóstico a confirmar o descartar en aquel paciente que consulta por dolor torácico no traumático es el SCA, y siempre será el SCA independiente de la historia y factores de riesgo del paciente, por lo que lo central es clasificar al paciente como de riesgo o de bajo riesgo para un SCA de la forma más eficiente posible, evitando enviar a casa a un paciente con un SCA sin sobrehospitalizar pacientes que no lo requieren para así no encarecer el sistema innecesariamente.

Para esto se han creado muchos scores de riesgo de SCA o outcomes adversos para identificar pacientes que se pudiesen beneficiar de un tratamiento agresivo precoz, pero en su mayoría no han sido de gran utilidad en la urgencia por su baja especificidad o sensibilidad comparados con la expectativa del medio. Pocos provienen de la urgencia y la mayoría se basan en la historia, el ECG y los marcadores cardíacos del paciente.

Score de riesgo en la evaluación de pacientes con dolor torácico no traumático

A continuación se presentan algunos de ellos, para mayor detalle ver bibliografía adjunta y material de profundización (Risk Scores for Patients with Chest Pain: Evaluation in the Emergency Department):

1. TIMI: Derivado del estudio Thrombolysis in Myocardial Infarction (TIMI) 11-B del año 2000, debemos considerer que el estudio no fue diseñado para establecer un score de riesgo sino para compara el tratamiento con heparina no fraccionada versus enoxaparina en paciente con SCA. Este score considera las variables que aparecen en la tabla siguiente, que resultaron significativas para predecir el riesgo de mortalidad por todas las causas, IAM o isquemia recurrente grave que requiere revascularización de urgencia en los siguientes 14 días. Un puntaje de 0 a 2 puntos es de bajo riesgo, 3 a 4 de riesgo intermedio y 5 a 7 de alto riesgo.

Composition of the TIMI Score for Unstable Angina / Non-ST-segment Elevation Myocardial Infarction (NSTEMI)	
Historical	
Age ≥ 65 years	0
	1
≥ 3 risk factors for CAD	0
	1
Known CAD (stenosis ≥ 50%)	0
	1
ASA use in past 7 days	0
	1
Presentation	
Recent (≤ 24H) severe angina	0
	1
↑ cardiac markers	0
	1
ST deviation ≥ 0.5 mm	0
	1
Total	
CAD = Coronary artery disease, ASA = Acetyl Salicylic Acid	

Fuente: Backus, B. ., Six, A. ., Kelder, J. ., Gibler, W. ., Moll, F. ., & Doevendans, P. . (2011). Risk Scores for Patients with Chest Pain: Evaluation in the Emergency Department. Current Cardiology Reviews, 7(1), 2–8. http://doi.org/10.2174/157340311795677662

2. GRACE: Desarrollado a partir de un registro multinacional durante el 2003, de forma prospectiva y restrospectiva, excluyendo a aquellos pacientes que murieron dentro de las 24 horas desde el ingreso. Se evaluó el riesgo de mortalidad intrahospitalaria y post alta a 6 meses.

La puntuación va de 1 a 372, con una puntuación distinta para cada variable como se muestra en la tabla disponible en el siguiente hipervínculo, aquí no se categorizó en bajo, intermedio o alto riesgo, sino que se estableció el reisgo para cada puntaje.

La frecuencia de eventos adversos aumenta a medida que aumenta el puntaje obtenido, por ejemplo, va desde menos de un 0.2% a más de un 52% de mortalidad intrahospitalaria con los puntajes mínimos y máximos respectivamente.

A continuación puedes revisar la composición del score GRACE[5]:

Documento descargable: *Composición del Score GRACE (2003)* DESCARGAR

3. HEART: Estudio realizado durante el 2006 para los pacientes que consultan a la Urgencia por dolor torácico y establecer su riesgo de IAM, angiografía, Bypass coronario o muerte durante las 6 semanas siguientes.

Los resultados se clasificaron en bajo riesgo para aquellos que obtuvieron un puntaje de 0 a 3, riesgo intermedio de 4 a 6 y alto riesgo con 7 o más puntos, teniendo un % de outcome adverso de 0.9%, 12% y 65% respectivamente.

The HEART score for chest pain patients at the emergency department		
History (* anamnesis)	Highly suspicious	2
	Moderately suspicious	1
	Slightly or non-suspicious	0
ECG	Significant ST-depression	2
	Nonspecific repolarization disturbance	1
	Normal	0
Age	≥ 65 years	2
	> 45-< 65 years	1
	≤ 45 years	0
Risk factors	≥ 3 risk factors, or history of atherosclerotic disease	2
	1 or 2 risk factors	1
	No risk factors known	0
Troponin	≥ 3 × normal limit	2
	> 1-< 3 x normal limit	1
	≤ Normal limit	0
Total		
The HEART score is composed of 5 components: history, electrocardiogram (ECG), age, risk factors and troponin. For each component 0,1 or 2 points is given (see methods for further details).		

De todos estos el HEART score es el que parece más adecuado para usarlo en el servicio de urgencia, en validaciones posteriores se han encontrado 2,7% de frecuencia de eventos adversos mayores en 30 a 45 días en pacientes con puntaje de 0 a 3. Si a esto le agregamos troponina a las 3 horas de iniciado el cuadro disminuyen los falsos negativos, habiendo un 0,8% de riesgo de eventos adversos mayores a 30 días, pero se pierde especificidad.

Un estudio recientemente publicado compara estos tres scores de riesgo en la urgencia de forma prospectiva observacional midiendo como outcome primario eventos adversos cardíacos mayores a 30 días. Aquí la sensibilidad de HEART entre 0 y 3 puntos fue de un 99.5%, con un valor predictivo negativo de 99.6%, siendo mejor que un TIMI 0 o un GRACE de 0 a 55 cuyas sensibilidades y valores predictivos negativos bordean el 97,5% y el 92.5% respectivamente[6].

Aun así, debemos ser cautos a la hora de evaluar a un paciente con un HEART score de 3, límite superior de aquellos clasificados como de bajo riesgo, dado que se puede tener este puntaje con una historia altamente sospechosa o típica y ningún otro punto o una troponina elevada con una historia moderadamente sospechosa, en cuyos casos los hospitalizaremos para estudio y solicitaremos evaluación por cardiología de todas maneras.

Por otro lado, en un paciente de alto riesgo o riesgo moderado debemos hospitalizarlo y manejarlo como un paciente con SCA.

Dentro de este grupo lo más importante es identificar correctamente a aquellos que tienen supradesnivel del ST dado que ellos requieren de una terapia de reperfusión antes de 90 minutos.

Como podemos concluir de los scores previamente vistos el ECG es fundamental en la evaluación de riesgo del paciente con dolor torácico no traumático. Pero también hay otros exámenes que pueden ayudarnos como el dímero D, la troponina, la radiografía de tórax y el angioTAC de tórax.

Debemos tener claro que la troponina es un examen clave si el paciente tiene una historia de riesgo para SCA y que esta debe ser tomada 3 horas luego de inciado el cuadro o con un intervalo de al menos 2 horas entre la primera y la segunda medición. De no estar disponible la troponina, la CK total y CK mb en conjunto son igual de útiles pero demoran más tiempo en elevarse (6 horas).

También es importante destacar que el dímero D es útil sólo en los pacientes que tienen un bajo riesgo de TEP, lo que podemos evaluar con herramientas como el score de Wells[7].

Hipervínculo: *Calculadora on line* VER

Dado su alto valor predictivo negativo, es decir sólo sirve si su resultado es menor a 500, aunque actualmente se están estudiando distintos puntos de corte según variables como la edad.

Finalmente, el AngioTAC de tórax será útil para diagnosticar una disección aórtica en caso que el paciente esté con hemodinamia controlada, es decir tengamos el tiempo para trasladarlo al servicio de radiología sin correr mayor riesgo, si no podemos,la radiografía de tórax puede darnos pistas de una disección aórtica a través del ensanchamiento mediastínico o la visualización del flap de disección cuando éste está calcificado, pero no hace el diagnóstico, sólo apoya la sospecha, por lo que una ecoscopía puede ser de utilidad en este caso como ya mencionamos anteriormente.

Electrocardiograma (ECG)

Vea este video en la versión online de la clase

El electrocardiograma y su utilidad para el diagnóstico del paciente con dolor torácico no traumático y otros escenarios lo profundizaremos en la clase final de este Curso en el que usted participará de forma presencial o por streaming.

Dada la extensión del tema a continuación solo revisaremos lo fundamental para la evaluación de urgencia del paciente, dejando como material de profundización otros temas.

Como se mencionó anteriormente, es fundamental en el paciente que consulta por dolor torácico no traumático, diagnosticar si tiene o no un IAM con Supradesnivel del ST (SDST), para esto debemos saber cómo se ve un SDST en el ECG (ver imagen a continuación).

Un Supradenivel del ST es aquel mayor a 1 mm en dos o más derivaciones continuas al ECG, es decir, en derivaciones que reflejan la misma pared del corazón:

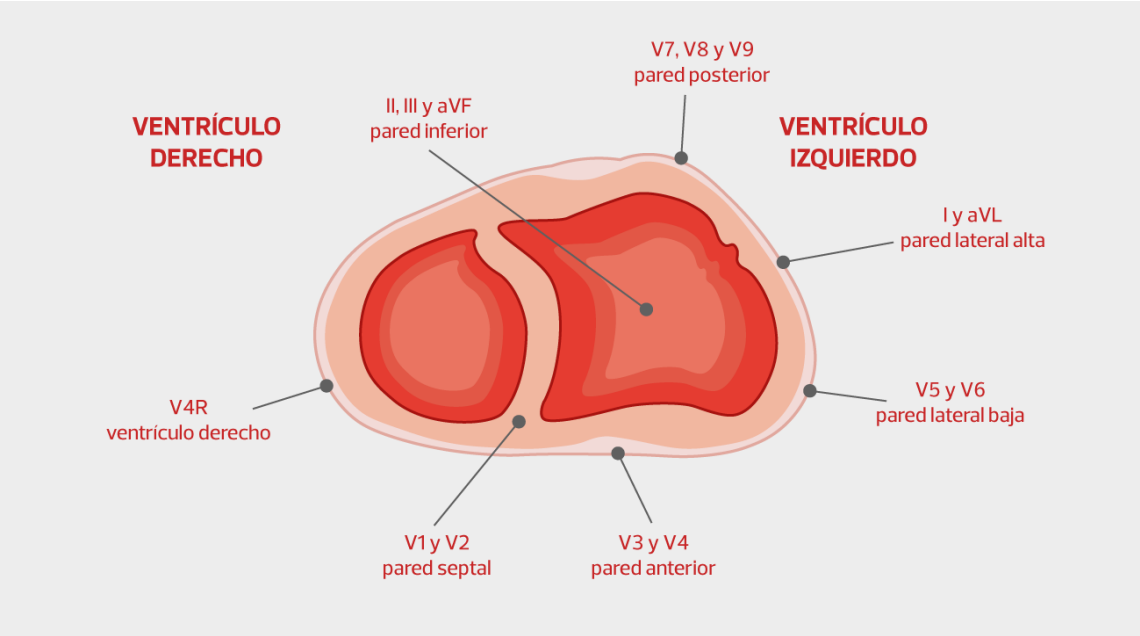

Debemos recordar que solo el SDST nos da el diagnóstico final del paciente (IAM con SDST). La presencia de un Infradesnivel del ST (IDST) no descarta la presencia de un SDST concomitante o que aún no aparece, dado que el IDST puede ser el cambio recíproco o imagen en espejo del SDST de otra pared.

La imagen a continuación muestra un ejemplo en que hay un IDST en I y aVL como imagen en espejo del SDST en pared inferior.

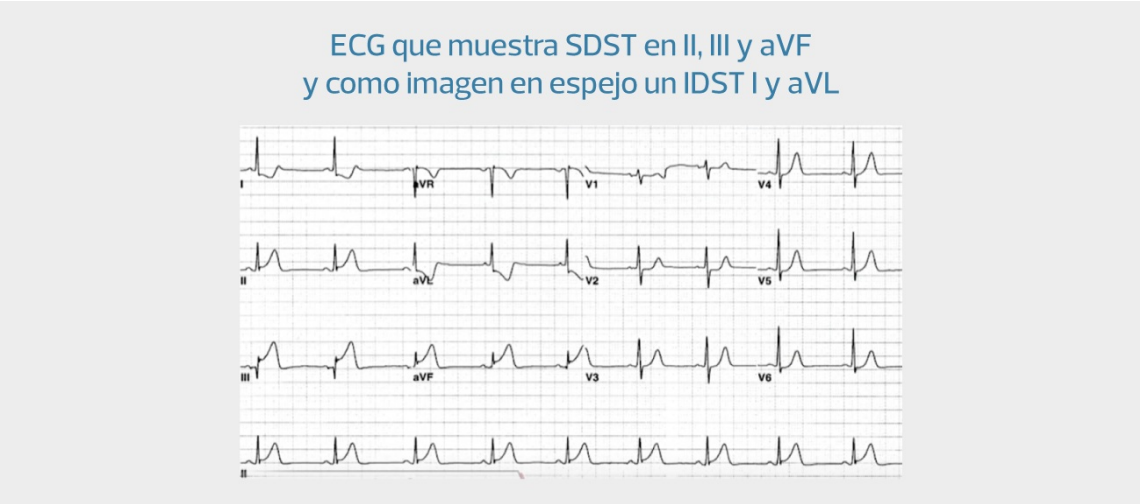

Otro punto a considerar en el ECG, es que un Supradesnivel del ST de 0,5 mm en la pared inferior o en la pared posterior son suficientes para el diagnóstico de IAM con Supradesnivel del ST, así como también que se requiere de este supradesnivel en solo una derivación en caso de ser de pared posterior.

Un Supradesnivel del ST aislado en aVR también es considerado un IAM con Supradesnivel del ST si no hay otra causa que lo explique.

En caso de tener infradesnivel del ST o incluso sólo T negativa en la pared lateral alta, sobre todo en aVL, en un paciente con un cuadro sugerente debemos repetir el ECG buscando el Supradesnivel del ST en la pared inferior, dado que esta alteración frecuentemente precede al supradesnivel como imagen en espejo.

Como se ve en la siguiente imagen, hay un IDST en I y aVL con T negativa, los que en el ECG de control del mismo paciente siguen presentes y se agrega el SDST en la pared inferior.

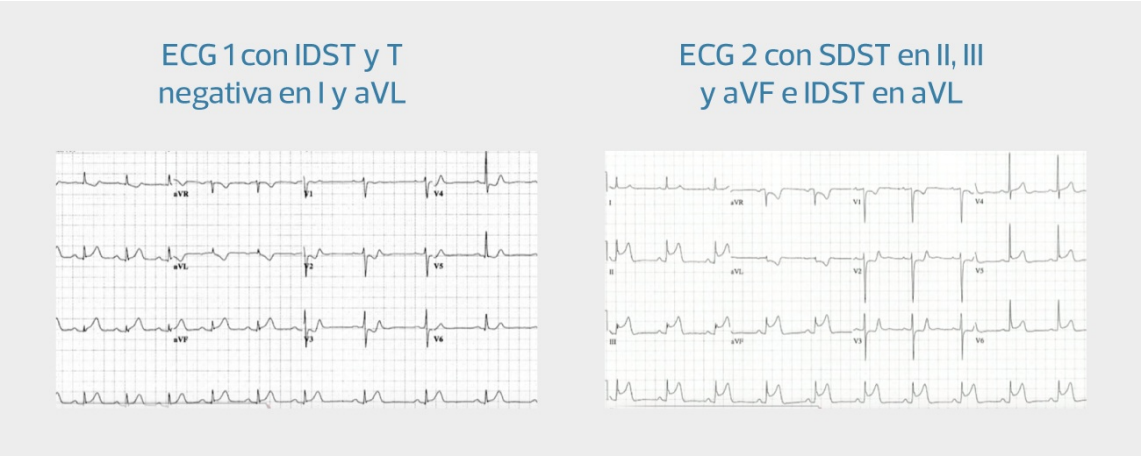

Además, hay que recordar que si tenemos un IAM de pared inferior debemos complementar el ECG de 12 derivaciones con derivaciones derechas para evaluar el compromiso del ventrículo derecho y así evitar el uso de nitroglicerina o hipotensores si este está presente. Esta alteración se ve como un Supradesnivel del ST en V4R.

Es importante también, recordar que hay casos en los que el Supradesnivel del ST está oculto o no es evidente en el ECG de 12 derivaciones, esto es en la aparición de un bloqueo completo de rama izquierda nuevo (BCRI) (ver imagen) y en el infarto de pared posterior en el que no se ve el Supradesnivel del ST dado que la pared posterior (V7, V8 o V9) no están incluidas dentro del ECG de 12 derivaciones, pero si se puede ver un infradesnivel del ST en la pared septal como imagen en espejo (V1, V2), lo que nos debe hacer sospechar un IAM con SDST de pared posterior (ver segunda imagen).

Imagen de bloqueo completo del rama izquierda (BCRI)

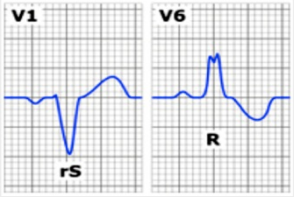

Fuente: Guía GES MINSAL 2010 IAM con SDST.

Imagen de IDST en V1, V2 y V3 complementado con derivaciones posteriores V7, V8 y V9 que muestran el SDST

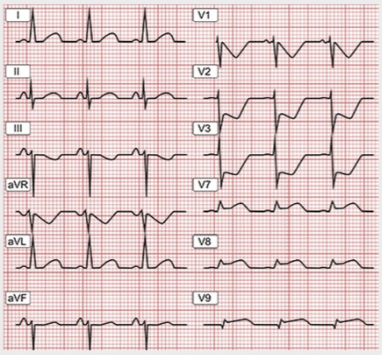

Adicionalmente hay alteraciones al ECG que denotan gravedad o que son equivalentes a un SDST dado que requieren reperfusión de urgencia.

IAM de Tronco Coronario Izquierdo: El hallazgo típico al ECG en casos con flujo coronario remanente son IDST extenso, máximo de V4 a V6 con T negativas y profundas y SDST en aVR. Debemos tener la precaución de pensar en una disección aórtica como causa alternativa de estas alteraciones ya que puede afectar el tronco coronario izquierdo y causar las mismas alteraciones.

Síndrome de Wellens: T Bifásicas o invertidas profundas en las derivaciones precordiales preferentemente en V2 y V3, refleja una estenosis severa de la rama descendente anterior proximal (DA proximal) y requiere de reperfusión inmediata.

Documento: *Síndrome de Wellens* VER

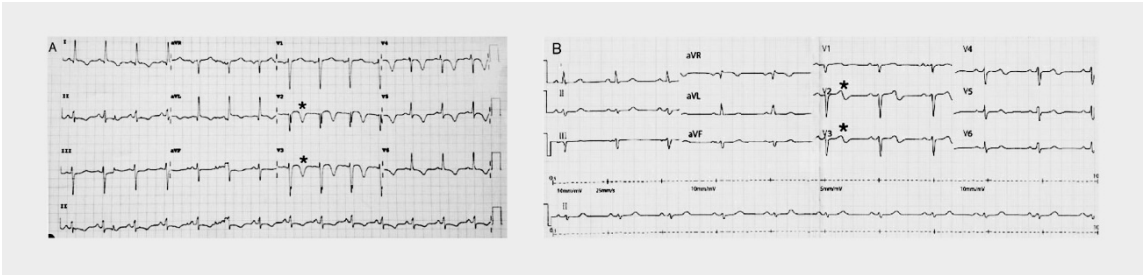

T Winter: T picudas simétricas con punto J infradesnivelado en V3-V4 con inclinación superior.

Documento: *El patrón ST-T de Winter* VER

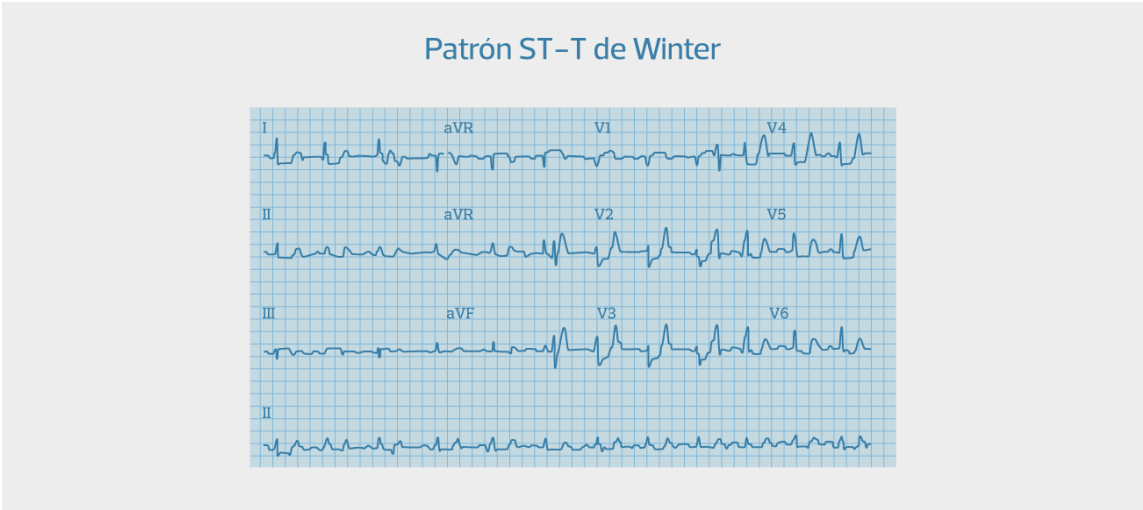

T hiperagudas: ondas T positivas altas sin elevación del ST se pueden ver en fases precoces del IAM con SDST.

IDST difuso con SDST aVR: depresión difusa del ST en seis o más derivaciones inferiores y laterales asociadas a elevación del ST en aVr.

No hay que olvidar que siempre debemos repetir el ECG, un examen sencillo y de bajo costo, que puede aportar mucho en el diagnóstico diferencial del paciente que consulta a la urgencia por dolor torácico.

Un ECG aislado tiene en promedio un 50% de sensibilidad para un IAM, si agregamos un segundo ECG esta aumenta a cerca de un 70%, por lo que si los hallazgos del primer ECG nos deja con dudas o es normal, un segundo ECG, su evolutividad o cambio, nos puede ayudar a encontrar el diagnóstico del paciente. Si aún seguimos con dudas en este segundo ECG, podemos complementar incluso con un tercero.

Por último, si al momento de la toma del ECG el paciente no tenía dolor y el dolor reaparece durante la observación, se debe repetir el ECG de forma inmediata.

Diagnósticos diferenciales de un SDST:

- IAM
- BCRI
- Angina de Prinzmetal
- Pericarditis aguda
- Repolarización precoz
- Crecimiento ventricular izquierdo

BCRI: Como habitualmente no sabemos si el BCRI es nuevo o antiguo es útil solicitar a los familiares un ECG previo si es que este existe, ya que hasta un 40% de los pacientes con dolor precordial y BCRI no desarrollan un infarto[1].

Ante la duda podemos ayudarnos aplicando los criterios de Sgarbossa[2], con 3 o más puntos hay una alta especificidad para IAM (90%), pero baja sensibilidad (20%), por lo que si estos son negativos (o menores de 3 puntos) puede que dejemos de diagnosticar un IAM en un paciente que sí lo tiene.

Estudios posteriores han tratado de mejorar la sensibilidad de estos criterios modificándolos[3].

Los criterios de Sgarbossa modificados reemplazan el último criterio de SDST > 5 mm por la evaluación de la razón ST/S < -0,25 (ver imagen), lo que tendría una sensibilidad de 91% y una especificidad del 90%, aunque aún se requieren mayores estudios que validen estos criterios y así posteriormente se incluyan en las guías clínicas.

Criterios de Sgarbossa para el diagnóstico de IAM con SDST en BCRI

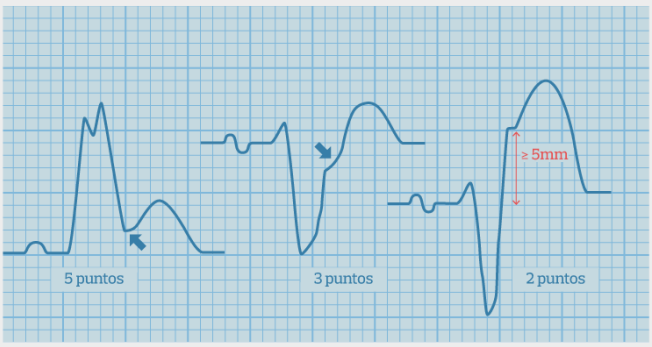

Razón ST/S

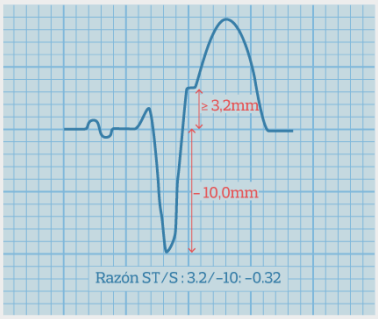

IAM vs Pericarditis Aguda:

IAM

- IDST excepto en AVR y V1 (cambios recíprocos)
- SDST III>II
- SDST horizontal o convexo
- RT sign (check mark sign)

Pericarditis

- IDPR en varias derivadas
- Spodik's sign (TP hacia abajo)

Una vez realizada la evaluación primaria, la historia y el ECG del paciente y mientras se espera el resultado de los marcadores cardíacos y demás exámenes complementarios solicitados (laboratorio, RxTx, etc), se iniciará el tratamiento de acuerdo al diagnóstico más probable para el paciente en particular.

En un IAM con SDST se iniciará tratamiento con aspirina, clopidogrel, heparina, se manejará el dolor y las nauseas y se activará hemodinamia o protocolo de reperfusión disponible.

Si hay contraindicaciones para este último y no hay disponibilidad de hemodinamia, se prepará el traslado previa coordinación con equipo de hemodinamia en el centro receptor.

Si el diagnóstico en cambio es un IAM sin SDST o angina inestable, el manejo será inicialmente el mismo pero sin la terapia de reperfusión y se evaluará con coronariografía la necesidad de un stent, lo que será coordinado por el equipo a cargo del paciente ya hospitalizado.

Cada diagnóstico en particular tiene un manejo posterior distinto, temas que no abordaremos en esta unidad dado la extensión de cada uno de los temas, pero les dejaremos algunos links de profundización para que puedan leerlo posteriormente.

Para profundizar en el tratamiento del SCA ver:

Documento: *Guía MINSAL GES IAM con SDST e IAM sin SDST* DESCARGAR

Para profundizar en Disección aórtica ver el siguiente enlace:

Documento: *Disección aórtica* VER

Sobre TEP y Neumotórax hablaremos en la unidad de disnea.

Puntos Principales

- El Dolor torácico es un motivo de consulta importante en los servicios de urgencia.
- La principal causa de muerte en Chile es el IAM, aunque la tasa de mortalidad ha disminuido en los últimos años.
- Los diagnósticos diferenciales del paciente que consulta por dolor torácico son múltiples y hay diferentes formas de organizarlos.
- El principal diagnóstico que debemos evaluar en un paciente que consulta por dolor torácico no traumático es el SCA.
- Los scores para evaluar riesgo de SCA en estos pacientes son variados, siendo actualmente el HEART el más adecuado para la evaluación de urgencia.
- El ECG es esencial en la evaluación del paciente que consulta por dolor torácico al servicio de urgencia.

Bibliografía Unidad 2

- Fruergaard P, Launbjerg J, Hesse B, et al. The diagnoses of patients admitted with acute chest pain but without myocardial infarction. Eur Heart J 1996 Jul;17(7):1028-1034.
- DEIS, MINSAL 2011.
- Nazzal C., Campos P., Corvalán R., et al Rev. Med. Chile 2008; 136:1231-39
- Higgins GL 3rd, Lambrew CT, Hunt E, et al. Expediting the early hospital care of the adult patient with nontraumatic chest pain: impact of a modified ED triage protocol. Am J Emerg Med 1993 Nov;11(6):576- 582
- Graff L, Palmer AC, Lamonica P, et al. Triage of patients for a rapid (5- minute) electrocardiogram: A rule based on presenting chief complaints. Ann Emerg Med 2000 Dec;36(6):554-560.
- Erik P. Hess y cols. Derivation of a clinical decision rule for chest radiography in emergency department patients with chest pain and possible acute coronary syndrome. Department of Emergency Medicine, Mayo Clinic CJEM 2010;12(2):128-34.
- J Am Soc Echocardiogr. American Society of Echocardiography and American College of Emergency Physicians. Labovitz AJ1, Noble VE, Bierig M, Goldstein SA, Jones R, Kort S, Porter TR, Spencer KT, Tayal VS, Wei K. 2010 Dec;23(12):1225-30. doi: 10.1016/j.echo.2010.10.005.
- Colony D., Edwards F., Kellogg D. Ultrasound assisted evaluation of chest pain in the emergency department, (2017), doi: 10.1016/ j.ajem.2017.09.003
- Weber JE, Chudnofsky CR, Boczar M, et al. Cocaine-associated chest pain: how common is myocardial infarction? Acad Emerg Med. 2000 Aug;7(8):873-7.
- Reaney PDW, Elliott HI, Noman A, et al Risk stratifying chest pain patients in the emergency department using HEART, GRACE and TIMI scores, with a single contemporary troponin result, to predict major adverse cardiac events Emerg Med J 2018;35:420-427. https://emj.bmj.com/content/35/7/420.long
- I. Neeland, M. Kontos, J. Lemos. Evolving considerations in the management of patients with left bundle branch block and suspected myocardial infarction. J Am Coll Cardiol., 60 (2012), pp. 96-105 http://dx.doi.org/10.1016/j.jacc.2012.02.054 Medline
- Sgarbossa EB, Pinski SL, Barbagelata A, et al. Electrocardiographic diagnosis of evolving acute myocardial infarction in the presence of left bundle-branch block. GUSTO-1 (Global Utilization of Strepto- kinase and Tissue Plasminogen Activator for Occluded Coronary Arteries) Investigators. N Engl J Med. 1996;334(8):481–7
- Smith SW, Dodd KW, Henry TD, Dvorak D, Pearce LA. Diagnosis of ST-elevation myocardial infarction in the presence of left bundle branch block with the ST-elevation to S-wave ratio in a modified Sgarbossa rule. Ann Emerg Med. 2012;60(6):766- 76. doi: 10.1016/j.annemergmed.2012.07.119